

胰肾联合移植中供体切取和修整的技巧

宋少伟, 刘永锋

(中国医科大学附属第一医院 普通外科教研室, 辽宁 沈阳 110001)

摘要:目的 总结胰肾一期联合移植中供体胰十二指肠及肾脏切取及修整的经验。方法 回顾性分析19例胰肾联合移植中供体胰十二指肠及肾脏切取的方法与移植物的修整技巧。结果 无1例发生移植物损伤。联合移植术后9 d之内18例完全停用外源性胰岛素,空腹血糖正常,尿糖≤(+)。术后2~4 d,血肌酐和尿素氮降至正常。3例出现移植肾脏急性排斥反应,2例发生移植胰腺急性排斥反应,给予甲泼尼龙冲击治疗后恢复正常。1例术后因移植物加速排斥反应,术后11 d切除移植胰、肾。结论 胰肾联合移植手术中,供体胰十二指肠及肾脏的切取及修整是手术成功的重要因素之一。 [中国普通外科杂志,2008,17(3):267-269]

关键词: 胰肾联合移植; 移植物; 胰十二指肠; 肾; 器官移植/方法
中图分类号: R 617 **文献标识码:** A

The skill of allograft procurement and trimming in simultaneous pancreas-kidney transplantation

SONG Shaowei, LIU Yongfeng

(Department of General Surgery, the First Affiliated Hospital, China Medical University, Shenyang 110001, China)

Abstract: Objective To sum up the harvesting and trimming (bench surgery) experience of simultaneous pancreas-kidney (SPK) transplantation. Methods Retrospectively analysis of the methods of harvesting and skill of trimming in 19 cases of SPK transplantation was made. Results No injury of allograft occurred. Exogenous insulin was discontinued within 9 day after operation in 18 patients, and their fasting blood sugar was normal, and urine sugar was negative or (+). Serum creatinine and urea nitrogen became normal at 2-4 d postoperatively. Three transplanted kidney and 2 transplanted pancreas had acute rejection (AR), and all the AR were disappeared after anti-rejection therapy. The SPK grafts in 1 patient was excised on 11 d postoperatively due to accelerated rejection. Conclusions The skill of procurement and bench surgery trimming of allograft in one of the key factors for successful SPK. [Chinese Journal of General Surgery, 2008, 17(3): 267-269]

Key words: Simultaneous Pancreas-kidney (SPK) Transplantation; Transplants; Pancreaticoduodenum; Kidney; Organ Transplantation/methods

CLC number: R 617 **Document code:** A

胰肾联合移植是治疗胰岛素依赖型糖尿病并发尿毒症的理想方法^[1-3]。1999年9月—2004年9月,我科进行了19例胰肾一期联合移植手

术,均获成功。胰肾联合移植手术中,供体胰十二指肠及肾脏的切取及修整是手术成功的重要因素。现将供体胰十二指肠、肾脏的切取及修整经验报告如下。

1 临床资料

1.1 一般资料

本组受试男13例,女6例;年龄19~64(平

收稿日期:2007-10-22; 修订日期:2008-02-13。

作者简介:宋少伟,男,中国医科大学附属第一医院副教授,主要从事普通外科及器官移植基础方面的研究。

通讯作者:宋少伟 E-mail: songsw10@hotmail.com

均年龄45)岁。1型糖尿病7例,2型糖尿病12例。供受者ABO血型一致。人类白细胞抗原(HLA)3~4位点相符。人补体依赖淋巴细胞毒性实验结果为1%~3%,2例术前群体反应性抗体(PRA)>20%。本组供胰肾来自同一供体,均为男性,平均年龄为30岁,均为重度颅脑开放性损伤,供体热缺血时间(2.0±0.5)min,切取时间(15.0±3.0)min。

1.2 供体切取方法

取腹部正中“十”字切口,开腹后立即倒入大量无菌碎冰,迅速将小肠系膜向右侧腹拉起,显露腹主动脉。于腹主动脉分叉处上方切一小口,近端插入F18号带3~5个侧孔的气囊导尿管;插入的深度至胸主动脉,气囊内充15~20 mL生理盐水,采用0℃ UW液行原位重力灌注,灌注的高度为100 cm。因不同时切取肝脏,故不需门静脉插管。胰腺为低流量器官,为保持胰腺流出道通畅,于心包内剪开下腔静脉,以利于胰腺灌注液流出。须防止压力过大,以免造成胰腺损伤(图1)。

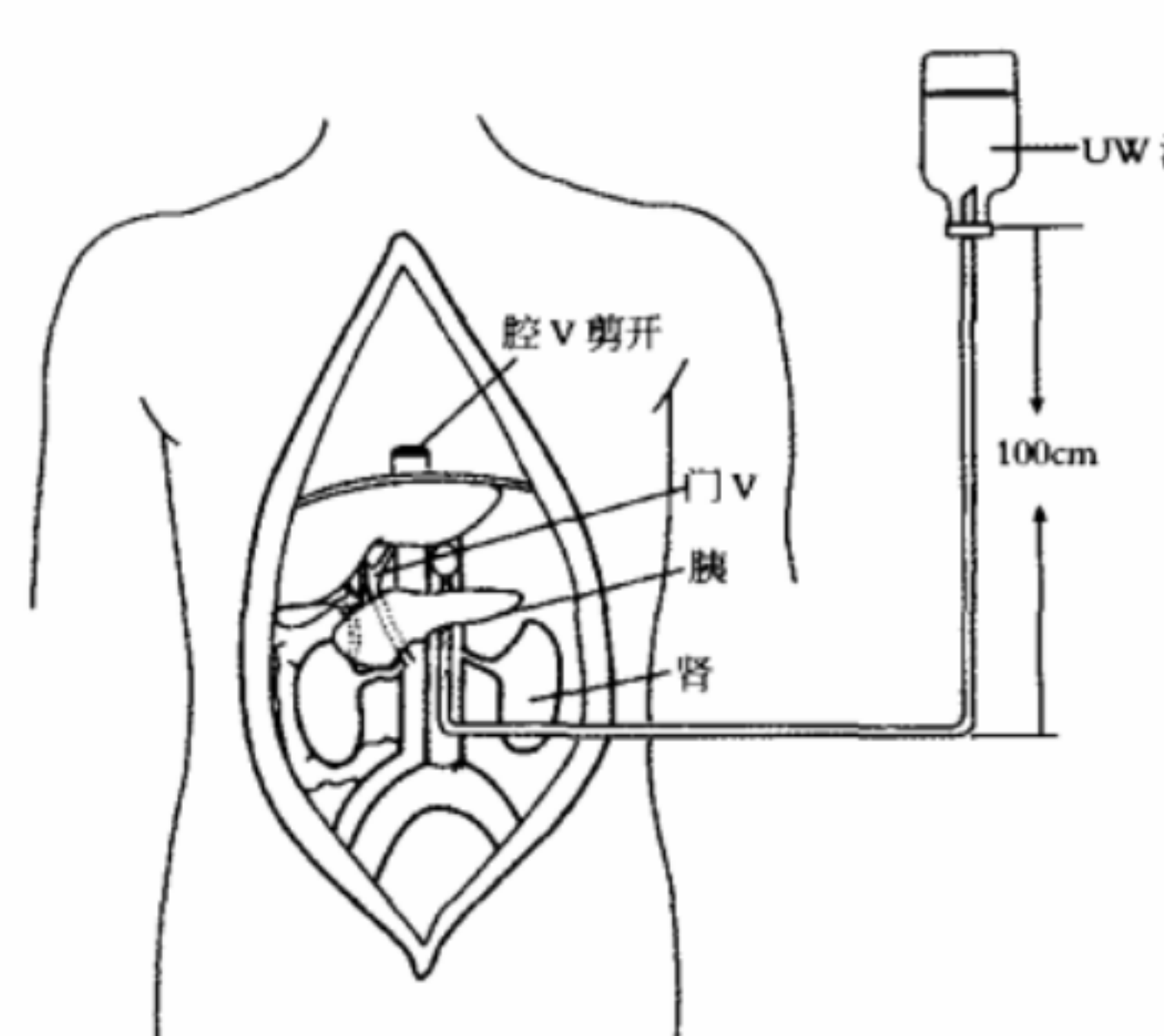


图1 移植物切取示意图

肠系膜上动脉、及左右肾动脉插管进一步灌注胰腺和肾脏;十二指肠肠内用保存液加抗生素冲洗,将切取的脏器装入盛有保存液的双层无菌塑料袋内,排空空气,低温保存运送。

1.3 供胰肾的修整

首先分离双侧肾脏,切开腹主动脉,确认出腹腔干、肠系膜上动脉及左右肾动脉后,分别游离左右肾动脉开口;注意有无血管变异,防止误伤血管。处理右肾动脉向肾门方向游离时注意勿损伤下方的左肾静脉。紧贴右肾上极结扎切断,注意勿损伤十二指肠和胰头部。然后处理左肾,在切断脾肾韧带时也要紧贴肾脏防止损伤胰腺下缘。移去双侧肾脏。接着切除脾脏,结扎胰近端的脾动静脉残端。在胰十二指肠上缘分别结扎肝动脉、胃左动脉、胆总管。由于不同时切取肝脏,不必非常彻底地解剖腹腔干,只要做到确切结扎即可。然后沿腹腔动脉和肠系膜上动脉开口的边缘,修剪腹主动脉,使其成一袖口片状,约2.0 cm以供吻合用。在胰腺下缘1.5 cm处分别结扎肠系膜上动脉及肠系膜下静脉,游离脾静脉,并带门静脉袖片,切除远近两端多余的肠段,缝闭十二指肠残端^[4](图2)。修整胰周时应注意仔细分束结扎残留的小肠系膜,否则通血后极易造成难以控制的出血。

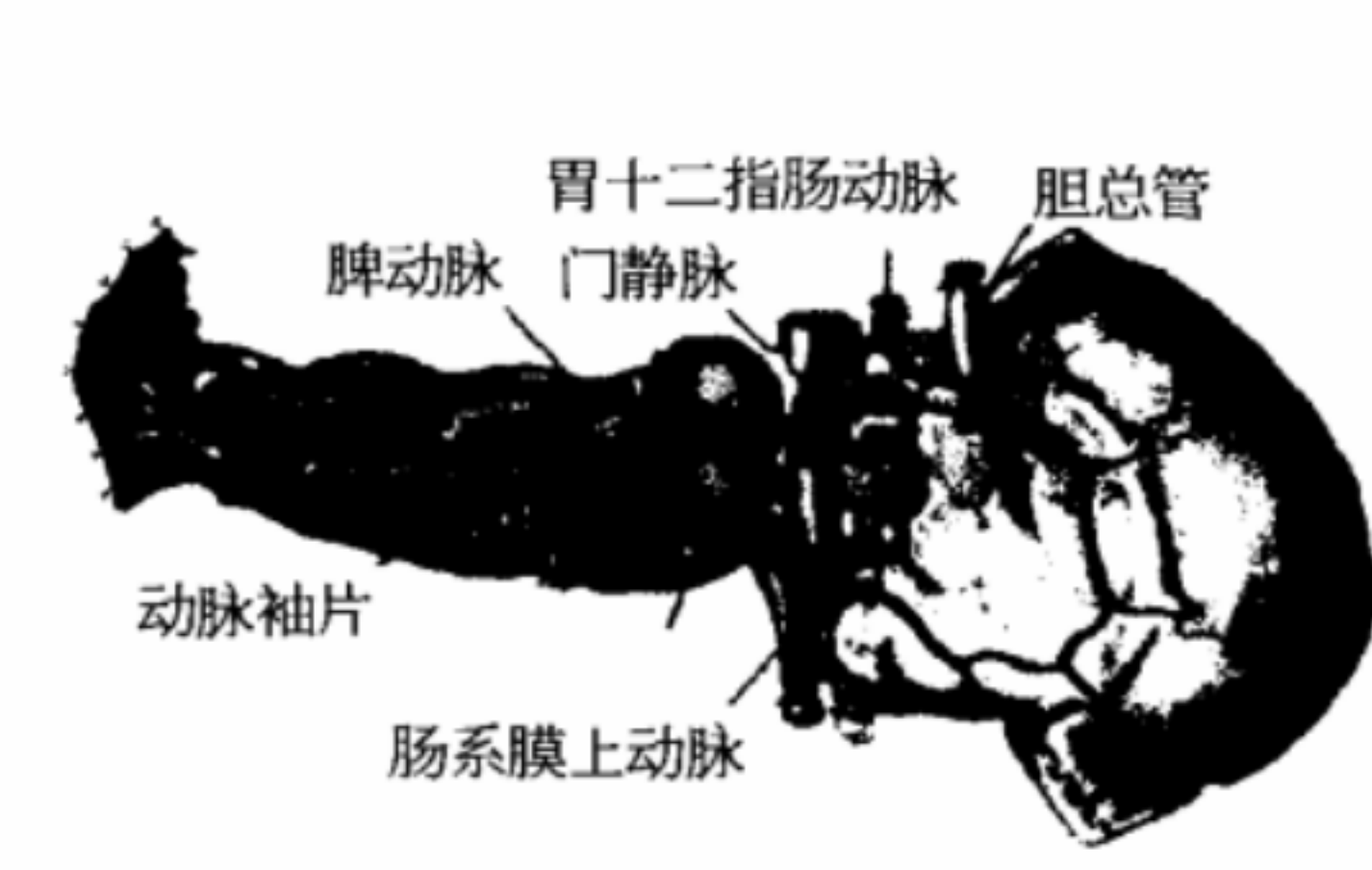

图2 移植物修整示意图

2 结果

2.1 移植胰肾功能

本组无1例发生移植物损伤和污染。全部受者在供胰血管开放后5~10 min即能分泌含高淀粉酶的胰液,平均含量为20 800 U/L;尿淀粉酶为2 100~24 600 U/L。并分别于胰腺恢复血液供应1.5 h至9 d后完全停用外源性胰岛素,空腹血糖控制在3.6~7.8 mmol/L,尿糖≤(+)。供肾血管开放2~10 min后输尿管有尿液流出。术

灌洗开始后,首先由右结肠旁沟剪开后腹膜,在腰大肌前将所有组织整块向脊柱方向游离,于髂血管处切断输尿管,同法游离左侧脾脏和肾脏。然后由回盲部开始沿结肠系膜缘将全部结肠剪至乙状结肠中部并移出腹腔,沿回盲部剪断小肠系膜至距Treitz韧带10~14 cm处,并在此处结扎切断小肠,沿胃大小弯游离至幽门并结扎切断,将胃向上方拉起,在胰腺上缘腹腔动脉开口上方紧贴膈肌下,横断腹主动脉和下腔静脉,在肝下缘部切断门静脉、胆总管。最后沿脊柱前由上向下游离至腹主动脉插管下方切断,将胰、肾、脾整块切除。然后在背侧纵行剪开腹主动脉,经腹腔动脉、

后2~6 h尿量500~2 880 mL/h,术后2~4 d,血肌酐和尿素氮降至正常。5例术后2周内出现血尿,经膀胱冲洗及止血治疗后血尿消失。3例出现移植肾脏急性排斥反应,2例发生移植胰腺急性排斥反应,给予甲泼尼龙冲击治疗后恢复正常。1例术后1周内出现移植物加速性排斥反应,经抗排斥反应治疗无效于术后11 d切除移植胰、肾。

2.2 随访

移植成功的18例均获随访,时间为1~78个月。除1例外,其余患者空腹及餐后血糖皆正常,糖耐量试验、胰岛素释放试验、C-肽释放试验均恢复正常。视网膜病变缓解。

3 讨论

同种异体胰肾联合移植是多器官移植中较困难的一种,其中一个难点是供胰的切取、修整和保存。在尚未实施“脑死亡”立法的国家,器官均取自死亡者,因此切取供胰手术务必迅速准确。要求控制热缺血时间在5~8 min内,以保全胰腺的活力。因胰腺为低流量器官,灌注压力不要过大,灌注液用量不要过多^[5]。笔者认为腹主动脉插管后首先应游离两侧结肠系膜和小肠系膜,然后游离胃大小弯侧,用肠钳夹住幽门和十二指肠近远端后,加以切断。将游离的肠管和切断的胃全部放置左上腹腔外部,这样腹腔内只剩下肝脏、胰腺、十二指肠和双侧肾脏有利于充分暴露术野,不会因操作失误损伤肠管造成腹腔污染。在切断十二指肠前先用腔内灌注含抗生素的溶液,以起到冲洗和抗菌的作用。供胰肾切取时笔者习惯于从上向下紧贴脊柱边缘。这样利于保护腹主动脉和下腔静脉免于损伤。有的学者认为保留小肠的长度6~8 cm即可^[6]。但行十二指肠膀胱吻合时,若肠管长度不够充分,吻合口张力大易造成副损伤。本组病例一般保留肠管约10 cm,这样有足够的长度与膀胱吻合,避免了移植后胰腺的被动牵拉。

胰腺的血液供应比较复杂,在获取过程中要

注意保留完整的胰、十二指肠的血供,尤其是在游离十二指肠近端时应防止胃十二指肠动脉损伤^[7],否则会造成十二指肠上缘的缺血坏死。笔者的经验是不过分解剖固有动脉,甚至可在固有动脉的上方分别结扎肝左、肝中和肝右动脉,以防止损伤胃十二指肠动脉。在修剪、结扎或缝合胰周组织时,必须细心检查,以免漏扎小血管,造成术后渗血。在处理胰腺下缘时保留4~5 cm左右的肠系膜根部组织,远离沟突部分别显露出远端的肠系膜上下血管,仔细结扎其主干和分支。此外胰腺背部还存在供应胰体的胰上、胰下动脉,在处理胰腺背部时应注意结扎。修整结束后需用无损物阻断夹阻断门静脉,并经动脉再次灌注胰腺,如发现灌注液渗出,须仔细结扎,否则通血后胰腺背侧血管渗血,术中不易处理。本组病例无1例在恢复胰腺血供后出现广泛渗血和术后胰周积液,这与修整胰腺时的仔细结扎有很大关系。另外在修整操作时动作应轻柔,避免因过分牵拉和直接握捏胰腺组织所造成的胰腺水肿,以防止术后移植胰腺发生胰腺炎。

参考文献:

[1] Drognitz O, Benz S, Pfeffer F, et al. Long-term follow-up of 78 simultaneous pancreas-kidney transplants at a single-center institute in Europe [J]. Transplantation, 2004, 78(12): 18802-18808.
[2] Lipshutz GS, Wilkinson AH. Pancreas-kidney and pancreas transplantation for the treatment of diabetes mellitus. Endocrinol Metab Clin North Am, 2007, 36(4): 1015-1038.
[3] 邱毅,吕新生. 胰腺和胰肾联合移植的进展[J]. 中国普通外科杂志, 2007, 16(10): 1004-1006.
[4] 刘永锋,梁健,王立明,等. 腹腔器官联合快速切取的临床研究[J]. 中华器官移植杂志, 1996, 17(1): 63-65.
[5] 刘永锋,刘树荣,梁健,等. 胰、肾联合移植6例报告[J]. 中华器官移植杂志, 2001, 22(1): 24-26.
[6] 胡强,徐卓群,王志荣,等. 胰肾联合移植的供体切取与修整7例[J]. 现代泌尿外科杂志, 2005, 10(1): 36-37.
[7] 虞力航,王林辉,杨波. 胰肾联合移植[J]. 国际泌尿系统杂志, 2006, 26(4): 483-486.

该用户还上传了这些文档

- 等离子体气相沉积有机硅绝
- 等离子体处理玻璃纤维布对
- 等离子体化学在薄膜和表面
- 等离子体全息干涉条纹的数
- 等物质的量定则及其在滴定
- 等径膨胀螺栓在大型机床安
- 等参局部平均随机场的随机
- 等值的生成原理与算法
- 第四讲 计量法管理

发表评论

验证码: 匿名评论